


Chaque semaine, Lisa examine la bouche de son cheval Flash afin de détecter d'éventuelles blessures. Elle effectue cet examen avec calme, pour ne pas effrayer le cheval.

1

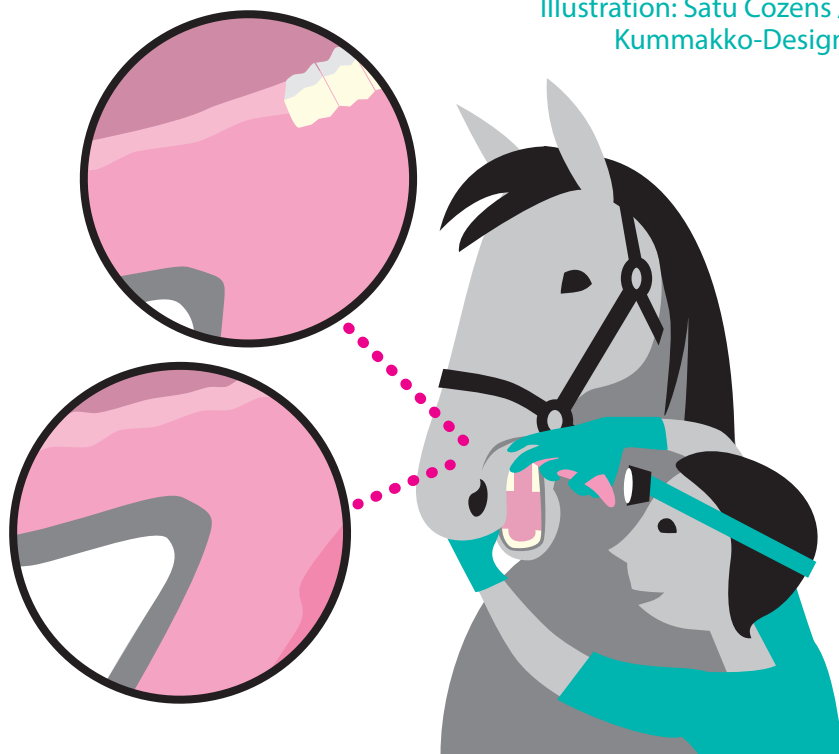
Lisa se tient sur le côté gauche du cheval, équipée d'une lampe frontale efficace et de gants. Elle guide délicatement la langue vers l'extérieur avec la main droite et soulève la lèvre avec le pouce gauche.



Examen buccal - instructions

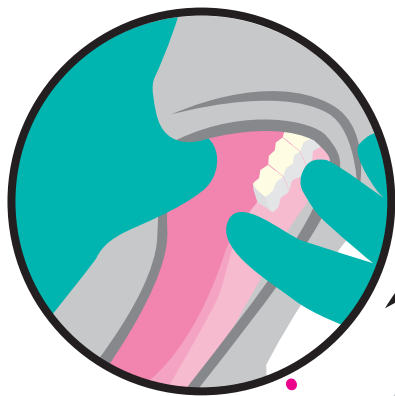
Vétérinaire Kati Tuomola

Illustration: Satu Cozens / Kummakko-Design




2

Elle examine la **commissure labiale interne controlatérale**, la région buccale, la langue et le palais dur.



3

Ensuite, Lisa palpe la **barre gauche de la mandibule** avec l'index droit tout en observant visuellement, en particulier la zone située devant la première molaire.



4

Elle utilise ses deux mains pour étirer et examiner la **commissure labiale externe**. Toutes les étapes sont ensuite répétées de l'autre côté.

